腹腔鏡下腎臓摘出術における術前３DCT

岐阜社会保険病院　放射線部
○川崎光弘　綾野祥和　本田学　和田亮一　冨成良太

はじめに

- 泌尿器科のＤｒが増員され、腹腔鏡下腎臓　摘出術を行なうようになった。
- それに伴い、事前に血管の異常走行がないか確認するため、腎動静脈３DCT のオーダーが出るようになった。
- 実際に異常走行の症例があったので報告します。

撮影条件

- 造影剤は、３０秒一定時間注入。　６００ｍｇｌ/ｋｇ使用。
- 撮影タイミングは RP を使用。腹部大動脈に ROI を合わせ１００HU でスタート。
- トリガーより３秒（最短）で動脈相。
- １相目撮影後、続けて静脈相。

予備知識

- 腎動脈の走行異常としては、大動脈からの分岐が２本のもの（２０％)、３本のもの（２％)、４本のもの（稀）がある。
- 腸骨動脈からの分岐もあるらしい。

症例３題

症例１　腎動脈２本　　症例２　腎動脈４本　　症例３　腎静脈２本

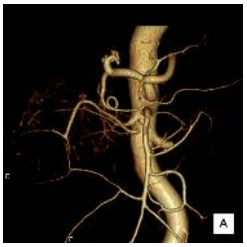

まとめ

- 腸骨動脈からの走行異常を撮り逃がすことがないように、動脈相は骨盤部まで含めて撮影している。
- 腎動脈を末梢まで描出するため、皮質が染まる前に撮影したいが、休止時間 は最短のため、RP の設定を１５０HU から１００HU に下げトリガーが早くなるようにしている。

中濃厚生病院 平松 達

腹部病変の二例

郡上市民病院　放射線科　奥田大輔

【はじめに】比較的稀な疾患である尿膜管病変の二例を経験したので報告する。

【症例１】患者：20 歳代　男性　既往歴・家族歴：特記すべき事なし

現病歴：2012 年 8 月 11 日より臍部より膿の排出を認めたため他院を受診。内服にて様子を見るも改善なく 8 月 20 日腹痛が強くなったため当院外科を受診。

血液検査結果：CRP1.86 と若干高値。

CT：単純 CT にて臍部付近に 25mm×30mm 程で CT 値 30 前後の低吸収域を認め、造影 CT にて周辺部に造影効果を認めた。MPR Sagittal 画像では膀胱頂部がつり上がり、索状物を介して臍部の占拠性病変と連続するように描出された。

経過：臨床症状及び画像所見より尿膜管嚢胞感染を疑い腹腔鏡下尿膜管嚢胞切除術を施行。

【症例 2】患者：60 歳代　男性　既往歴・家族歴：特記すべき事なし

現病歴：2011 年 6 月 24 日、臍下部の腫瘤を自覚し当院外科を受診。

血液検査結果：CEA 6.8 と若干高値。

CT：単純 CT にて臍部から下腹部にかけて類円形の腫瘤を認める。腫瘤辺縁は比較的平滑、壁には一部石灰化と思われる高吸収域を認める。また腫瘤内部は CT 値 25HU 前後の低吸収を呈し一部に隔壁用の構造を認めた。造影 CT では、壁に若干の造影効果を認めるものの腫瘤内部に造影効果は認めない。

経過：臨床症状及び画像所見より尿膜管癌及び大腸癌の併発を疑い、右半結腸切除、膀胱部分切除、尿膜管腫瘍切除を施行。

【尿膜管癌】成人では索条物となるはずの尿膜管の一部に上皮成分が残存することがあり，これらの残存した尿膜管上皮細胞巣を発生母地として癌が発生する。好発部位は膀胱頂部で，その頻度は全膀胱腫瘍の 0.14%-2.7%。好発年齢は 30 歳から 60 歳代に多く，男女比は約 3:1 と男性に多い。

【おわりに】比較的稀な疾患である尿膜管病変の 2 例を経験した。典型的な画像所見や臍部に腫瘤を触れるなど、わかりやすい臨床症状を呈する事もあるため所見の拾い上げは容易な場合が多いようだが、その疾患に対する知識や経験がなければ所見を病名につなげることができない。所見を病名につなげることができる知識や経験を積むことも非常に大切であると再認識させられる二例であった。

小児脳腫瘍の一例

社会医療法人厚生会　木沢記念病院　石井和輝

背景

14 歳　女性

あかりが眩しく感じた後に右半分に頭痛が起こるとして他院を受診し、CT 上で左前頭葉に石灰化を伴う腫瘤を認め当院に紹介となった。

既往・家族歴等に特記すべきことなし。

経過

他院 CT より左前頭葉に高吸収域 mass を認め、当院で MRI と PET の検査を行った。

MRI と PET を撮影した結果 T2 強調画像で病変部にヘモジデリンリングを認め、また PET 画像では腫瘍を疑う集積を認めなかった。

また T2＊及び SWI 画像で病変部に低信号領域を認め、血管系の病変として AVM を疑ったため３DCTA 検査を行った。

３DCTA において AVM を認めず、病変部に静脈相で異常血管を認めたため静脈性血管腫と診断された。

その他脳波検査でも異常を認めず頭痛も改善し、半年ごとの MRI 経過観察となった。

静脈性血管腫

頭痛や脳出血を主な症状とする血管奇形の一種。

動静脈シャントが合併することがあり脳動静脈奇形は脳内ではなく軟膜下に存在し、脳実質を傷つけず摘出可能だが、動静脈シャントを伴った静脈性血管腫は、脳実質内にありこれを摘出することはできず結局治療方針は、経過観察になる。

まとめ

小児患者に対して痛みの伴う脳 Angio 検査ではなく３DCTA 検査によって診断することができ、CTA の有用性を改めて確認することができた